



# SCHULTERZENTRUM ELMSHORN

Dieses Merkblatt wurde erstellt von der orthopädisch-rheumatologischen und chirurgisch-unfallchirurgischen Gemeinschaftspraxis Elmshorn, Dres. Hansens, Herzog, Schwarke, Wolf, Grobe und Hilgert.

---

## SCHULTER: ÜBERLASTUNGEN, VERLETZUNGEN

Schulterprobleme gehören zu den häufigsten Diagnosen, mit denen Patienten ihren Orthopäden oder Unfallarzt aufsuchen. Das Gelenk ist zwar extrem beweglich, dadurch aber leider auch sehr anfällig für Überlastungen und Verletzungen.

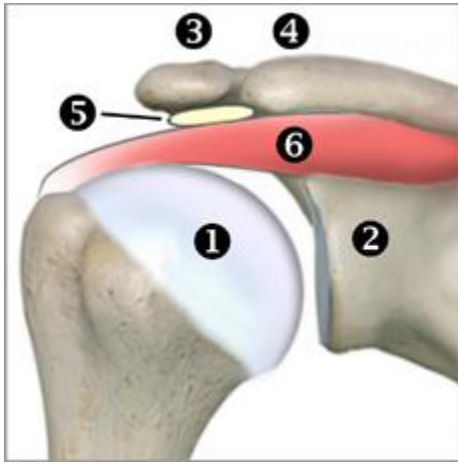Vor jeder Behandlung steht eine ordentliche Untersuchung. Wenn man sich gut auskennt, kann man oft schon ohne jegliche technische Hilfsmittel zumindest eine Verdachtsdiagnose stellen. Reicht das noch nicht aus, nutzen wir in unseren beiden Praxen moderne Ultraschalltechnik zur Untersuchung der Weichteile. Außerdem verfügen beide Praxen über hochmoderne digitale Röntgenanlagen. Und wir können Ihnen bei Bedarf die richtigen Radiologen empfehlen, falls eine Kernspintomographie benötigt wird.

Schultererkrankungen und Schulterverletzungen sind so häufig, dass alle unsere Ärzte große Routine darin haben, die Diagnostik und Behandlung aller Schulterprobleme zu starten. Im Verlauf kann sich dann ergeben, dass besonders seltene oder schwierige Probleme vorliegen. Unsere Ärzte sind in verschiedene Richtungen spezialisiert, sei es nichtoperativ-orthopädisch, orthopädisch-operativ oder auch unfallchirurgisch. Manchmal stellt sich während der schon laufenden Behandlung innerhalb der Praxis heraus, dass Sie ein sehr spezielles Problem haben. Dann können wir Sie immer zu dem Arzt weiterleiten, der Ihnen am besten helfen kann.

---

Die Inhalte dieser Patienteninformation werden für den privaten Gebrauch bereitgestellt. Jegliche anderweitige Nutzung oder Weiterveröffentlichung ist ohne Zustimmung der Autoren untersagt.

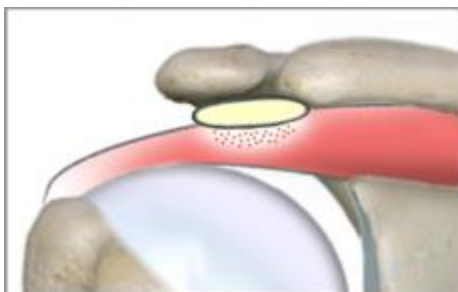
© Orthopädisch-rheumatologische und chirurgisch-unfallchirurgische Gemeinschaftspraxis Elmshorn.  
Dr. Hansens, Dr. Herzog, Dr. Schwarke, Dr. Wolf, Dr. Grobe, Dr. Hilgert



## Anatomische Bezeichnungen

1. Oberarmkopf des Oberarmknochens
2. Schultergelenkpfanne am Schulterblatt
3. "Schulterhöhe", Teil des Schulterblattes
4. Seitlicher Teil des Schlüsselbeins
5. Schleimbeutel unter dem Schulterdach
6. Muskel/Sehne, "Rotatorenmanschette"

Viele Schulterprobleme entstehen nicht an den Knochen, sondern an den Weichteilen. Eine ganz wichtige Rolle an der Schulter spielt die sogenannte Rotatorenmanschette. Das ist eine Muskelgruppe, die zwischen dem Schultergelenk (Oberarmkopf und Gelenkpfanne) und dem Schulterreckgelenk (aus "Acromion" und Schlüsselbein) liegt. Ein Schleimbeutel polstert die Rotatorenmanschette nach oben ab. Der Platz, den die Rotatorenmanschette zur Verfügung hat, ist knapp bemessen. Falls sie anschwillt oder von außen eingengt wird, kommt es zu Schmerzen beim Anheben des Armes und beim Drehen des angehobenen Armes nach oben hinten. Reißt die Rotatorenmanschette, sind diese Bewegungen eventuell gar nicht mehr möglich.



## Einengung 1

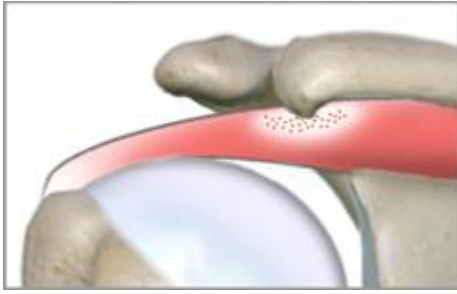
Der Schleimbeutel, der zwischen dem Schulterreckgelenk und der Rotatorenmanschette polstern soll, ist geschwollen und drückt auf die Rotatorenmanschette

Viele Probleme an der Schulter entstehen, wenn die Sehnen in ihrem vorgegebenen engen Raum nicht genügend Platz haben. Solch eine Einengung kann auf unterschiedliche Weise entstehen. Schon wiederkehrende Tätigkeiten über Kopfhöhe (Schwimmen, Tennisspielen, Wohnung renovieren) können Sehnenschwellungen durch Überlastung verursachen. Diese Schwellungen können kurzfristig wieder abklingen, geschwollene Schleimbeutel können hartnäckiger sein.

---

Die Inhalte dieser Patienteninformation werden für den privaten Gebrauch bereitgestellt. Jegliche anderweitige Nutzung oder Weiterveröffentlichung ist ohne Zustimmung der Autoren untersagt.

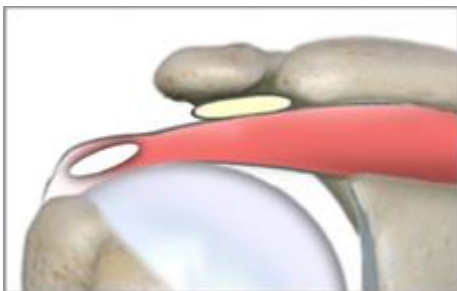
© Orthopädisch-rheumatologische und chirurgisch-unfallchirurgische Gemeinschaftspraxis Elmshorn.  
Dr. Hansens, Dr. Herzog, Dr. Schwarke, Dr. Wolf, Dr. Grobe, Dr. Hilgert



## Einengung 2

Eine Arthrose im Schulterergelenk führt zur Bildung eines Knochenspornes, der auf die Rotatorenmanschette drückt.

Falls der Grund für die Einengung ein Verschleiß im Schulterergelenk ist, wird es schwieriger. Als Folge des Verschleißes können sich die Knochen nah am Gelenk verbreitern, und es bilden sich knöcherne Vorsprünge, die scharfkantig nach unten auf die Rotatoren drücken können. Das kann zu einer Reizung oder sogar zum Durchscheuern der Sehne führen. In solchen Fällen kann man arthroskopisch das einengende Gewebe unter dem Schulterdach (Schleimbeutel, Narben- und Entzündungsgewebe, Knochenvorsprünge) entfernen. Je nachdem, wie stark die Sehnen schon geschädigt sind, kann dadurch eine Schmerzlinderung oder sogar vollständige Beschwerdefreiheit erreicht werden. Sollte die Rotatorenmanschette schon eingerissen sein, muß der Operateur entscheiden, ob die Risse von selbst ausheilen können oder ob eine Naht der Rotatorenmanschette nötig ist.



## Sehnenkalk

Kalkablagerungen oberhalb des Ansatzes der Sehne, evtl. sehr stark schmerzhaft mit Einklemmungssymptomatik.

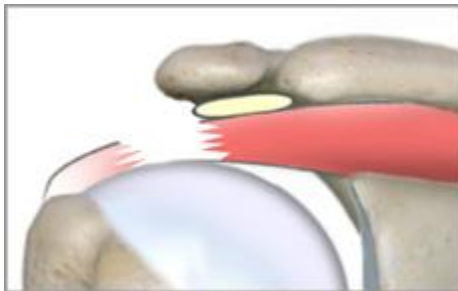
Auf vielen Röntgenbildern von Schultern sind Kalkablagerungen in der Rotatorenmanschette zu sehen. Nicht immer müssen diese Ablagerungen Beschwerden machen, aber bei einem Teil dieser Patienten verursacht der Sehnenkalk heftige Schmerzen. Wenn die nichtoperative Behandlung keinen Erfolg bringt, können die Kalkansammlungen arthroskopisch oder bei größeren Depots auch offen ausgeräumt werden.

---

Die Inhalte dieser Patienteninformation werden für den privaten Gebrauch bereitgestellt. Jegliche anderweitige Nutzung oder Weiterveröffentlichung ist ohne Zustimmung der Autoren untersagt.

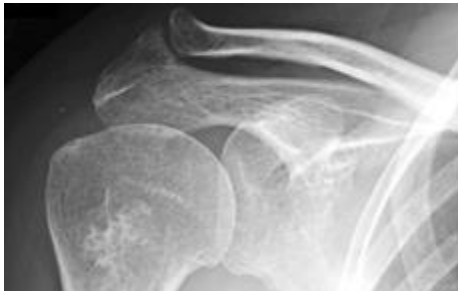
© Orthopädisch-rheumatologische und chirurgisch-unfallchirurgische Gemeinschaftspraxis Elmshorn.  
Dr. Hansens, Dr. Herzog, Dr. Schwarke, Dr. Wolf, Dr. Grobe, Dr. Hilgert

Risse der Rotatorenmanschette müssen manchmal operiert werden, es gibt aber auch Fälle mit guten Ergebnissen ohne OP. Längsrisse sind grundsätzlich einfacher zu behandeln, weil die Sehnenfunktion nicht ganz aufgehoben ist. Die Entscheidung für oder gegen OP muß der Arzt immer im Einzelfall treffen. Zu berücksichtigen sind Patientenalter, Beruf, das Ausmaß der Beschwerden, die Ausprägung der Funktionseinschränkung und noch einiges anderes.



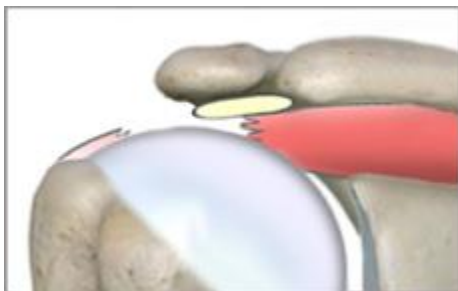
## Sehnenriß Typ 1

Die normal kräftige Sehne ist durchgerissen, die knöchernen Strukturen sehen normal aus. Unauffälliges Röntgenbild.



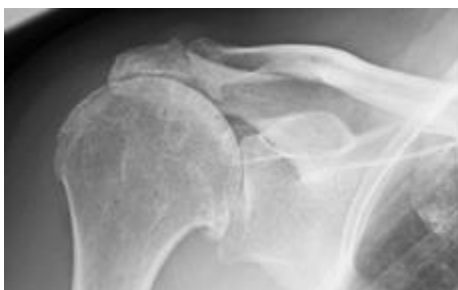## Röntgenbild

Normaler Abstand zwischen Schulterdach und Oberarmkopf: Die Sehne selbst ist nicht sichtbar, daher unauffälliges Röntgenbild.



## Sehnenriß Typ 2

Der Oberarmkopf steht hier viel höher, weil die Sehne meist schon vorbestehend über längere Zeit aufgescheuert wurde.



## Röntgenbild

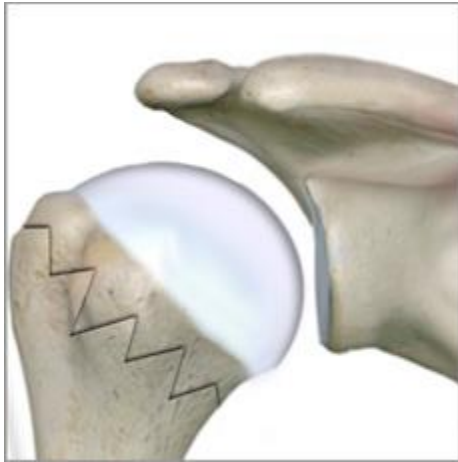Sehr schmaler Spalt zwischen Schulterdach und Oberarmkopf: hier ist kein Platz mehr für eine normale, kräftige Sehne.

---

Die Inhalte dieser Patienteninformation werden für den privaten Gebrauch bereitgestellt. Jegliche anderweitige Nutzung oder Weiterveröffentlichung ist ohne Zustimmung der Autoren untersagt.

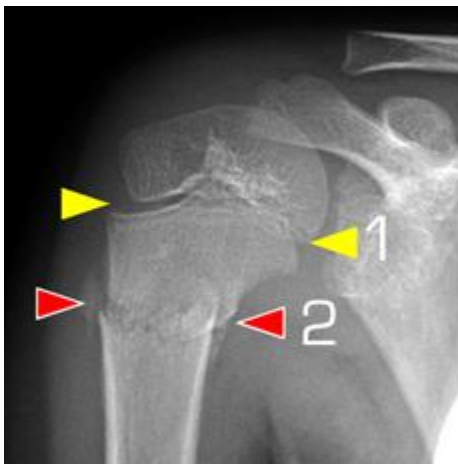
© Orthopädisch-rheumatologische und chirurgisch-unfallchirurgische Gemeinschaftspraxis Elmshorn.  
Dr. Hansens, Dr. Herzog, Dr. Schwarke, Dr. Wolf, Dr. Grobe, Dr. Hilgert

Oberarmkopffraktionen gehören zu den häufigsten Knochenbrüchen insbesondere älterer Menschen. Wie bei allen Knochenbrüchen ist die Schwere der Verletzung vor allem davon abhängig, ob ein Bruchspalt in das Gelenk zieht oder nicht, und wieviele Fragmente bestehen. Die Behandlung ist umso einfacher, je weniger ein Bruch in das Gelenk einstrahlt und je weniger Fragmente bestehen.



## Oberarmkopffrakturen

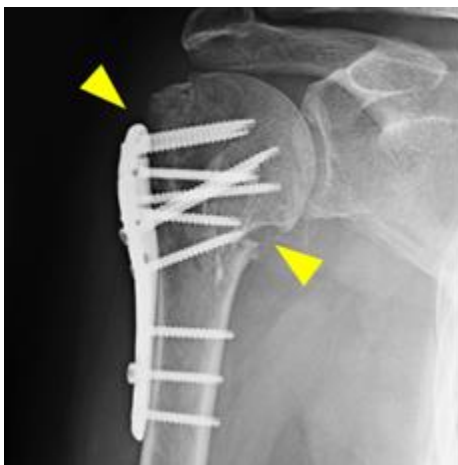
Es gibt unterschiedliche Bruchformen. Günstiger sind solche Typen, die aus nur 2 Hauptfragmenten bestehen. Je mehr Fragmente vorliegen, und je näher der Bruch am Gelenk ist, umso schwieriger ist die Behandlung.



## Röntgenbild

Hier erkennt man den Oberarmbruch eines Kindes im Wachstumsalter. Die Wachstumsfuge (1, gelbe Pfeile) als Linie gehört dorthin, die Bruchlinie (2, rote Pfeile) ist kaum verschoben, der Bruch steht gut.

Behandlung: nur Ruhigstellung im Verband



## Röntgenbild

Hier erkennt man den Oberarmbruch eines Erwachsenen. Mehrere Bruchlinien (gelbe Pfeile) verlaufen im Gelenk, der Bruch ist sehr instabil. Behandlung ohne Operation ist hier nicht möglich.

Behandlung: Operation, Platte / Schrauben

Die Inhalte dieser Patienteninformation werden für den privaten Gebrauch bereitgestellt. Jegliche anderweitige Nutzung oder Weiterveröffentlichung ist ohne Zustimmung der Autoren untersagt.

© Orthopädisch-rheumatologische und chirurgisch-unfallchirurgische Gemeinschaftspraxis Elmshorn.  
Dr. Hansens, Dr. Herzog, Dr. Schwarke, Dr. Wolf, Dr. Grobe, Dr. Hilgert

Haben Sie ein Schulterproblem, dann kommen Sie in unsere Sprechstunde! Wir behandeln das gesamte Spektrum von Schultererkrankungen und Schulterverletzungen.

Ihre Ärzte der

orthopädisch-rheumatologischen und  
chirurgisch-unfallchirurgischen Gemeinschaftspraxis Elmshorn

Dres. Hansens, Herzog, Schwarke  
Schulstraße 50  
25335 Elmshorn  
Tel. 04121 – 22 0 11

Dres. Wolf, Grobe und Hilgert  
Hermann-Ehlers-Weg 4  
25337 Elmshorn  
Tel. 04121 – 26 23 790

[www.4orthopaeden2chirurgen.de](http://www.4orthopaeden2chirurgen.de)

---

Die Inhalte dieser Patienteninformation werden für den privaten Gebrauch bereitgestellt. Jegliche anderweitige Nutzung oder Weiterveröffentlichung ist ohne Zustimmung der Autoren untersagt.

© Orthopädisch-rheumatologische und chirurgisch-unfallchirurgische Gemeinschaftspraxis Elmshorn.  
Dr. Hansens, Dr. Herzog, Dr. Schwarke, Dr. Wolf, Dr. Grobe, Dr. Hilgert

[www.4orthopaeden2chirurgen.de](http://www.4orthopaeden2chirurgen.de)