



SCHULTERZENTRUM
ELMSHORN

Dieses Merkblatt wurde erstellt von der orthopädisch-rheumatologischen und chirurgisch-unfallchirurgischen Gemeinschaftspraxis Elmshorn, Dres. Hansens, Herzog, Schwarke, Wolf, Grobe und Hilgert.

SCHULTERRECKGELENKARTHROSE

Was ist eine Arthrose?

"Arthrose" (Gelenkverschleiß) ist die weltweit häufigste Gelenkerkrankung. Laut einer Untersuchung des statistischen Bundesamtes waren im Jahr 2010 in Deutschland rund 16,6 Millionen Menschen an Arthrose erkrankt. Am häufigsten treten Arthrosen an der Wirbelsäule und am Knie auf, aber prinzipiell kann jedes Gelenk betroffen sein. Während der Mensch noch im Wachstum ist, wachsen nicht nur die Knochen, auch der Knorpelüberzug der Gelenkflächen wächst mit. Zum Abschluß des Längenwachstums haben wir einen maximal dicken Gelenkknorpel, im Laufe des Lebens nutzt sich der Gelenkknorpel dann ab. Davon merken wir zuerst nicht viel, denn das Knorpelgewebe selbst hat keine eigenen Nerven, die uns unmittelbar Störungen melden. Erst wenn eine gewisse Abnutzung erreicht ist, zum Beispiel, wenn der darunterliegende Knochen freiliegt, wird die Angelegenheit fühlbar schmerzhaft. Patienten sind oft geradezu entrüstet, wenn der Arzt ihnen mitteilt, das Röntgenbild zeige eine fortgeschrittene Arthrose. Schließlich hätten sie noch nie Beschwerden gehabt, wie das denn sein könne. Trotzdem muß der Arzt nicht Unrecht haben. Vielmehr zeigt dieses, wie lange unser Körper bestimmte für ihn ungünstige Situationen mit Tricks ausgleichen kann, bis dann irgendwann der berühmte Tropfen das Faß zum Überlaufen bringen kann. Das auffällige

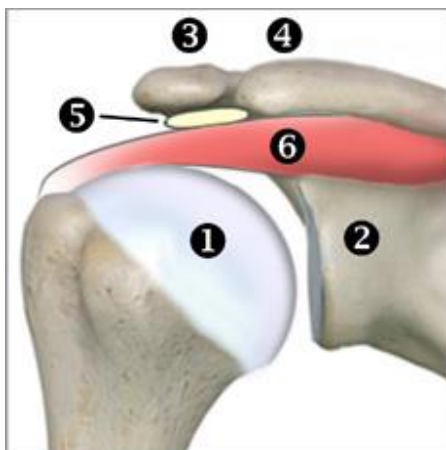Die Inhalte dieser Patienteninformation werden für den privaten Gebrauch bereitgestellt. Jegliche anderweitige Nutzung oder Weiterveröffentlichung ist ohne Zustimmung der Autoren untersagt.

© Orthopädisch-rheumatologische und chirurgisch-unfallchirurgische Gemeinschaftspraxis Elmshorn.
Dr. Hansens, Dr. Herzog, Dr. Schwarke, Dr. Wolf, Dr. Grobe, Dr. Hilgert

Röntgenbild hätte man auch vorher schon sehen können, aber ein manchmal nur kleiner Auslöser – ein Sturz, ein Verdrehen des Gelenkes oder eine vorübergehende Mehrbelastung – bringt plötzlich die Symptomatik ins Rollen. Als Arzt spricht man dann auch von einer „aktivierten“ Arthrose, also einem prinzipiell vorbestehenden Zustand, der akut zum Ausbruch gekommen ist.

Was ist das Besondere an der Schulterreckgelenkarthrose?

Schulter und Arm sind nur über das Schlüsselbein mit dem Brustkorb und somit mit dem restlichen Skelett verbunden. Ansonsten wird der Schultergürtel am Oberkörper durch kräftige Muskulatur stabilisiert. Dies ermöglicht die extrem gute Beweglichkeit des Schultergürtels. Das Schulter-Hauptgelenk besteht aus einer großen Kugel (1) und einer kleineren Pfanne (2). Als Schulterreckgelenk bezeichnet man die Verbindung zwischen dem Schlüsselbein (4) und einem Teil des Schulterblattes (3).



Anatomische Bezeichnungen

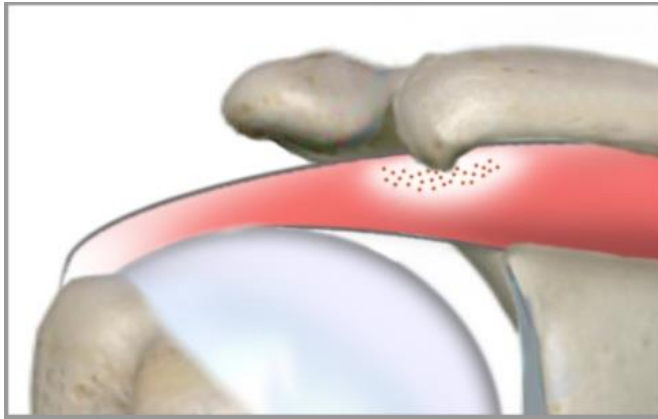
1. Oberarmkopf des Oberarmknochens
2. Schultergelenkpfanne am Schulterblatt
3. "Schulterhöhe", Teil des Schulterblattes
4. Seitlicher Teil des Schlüsselbeins
5. Schleimbeutel unter dem Schulterdach
6. Muskel/Sehne, "Rotatorenmanschette"

Im normalen Leben nehmen wir vom Eckgelenk keine große Notiz, weil wir seine Funktion gar nicht wirklich bemerken. Erst wenn dieses Gelenk verletzt oder abgenutzt ist, fällt auf, an wie vielen Bewegungen es beteiligt ist. Das Schulterreckgelenk kann wie jedes andere Gelenk verschleiben. Manchmal liegt eine übermäßige Belastung z. B. durch Sport zugrunde, manchmal aber auch Verletzungen durch Sturz. Auch immer wieder aufflackernde Entzündungen können zur Arthrose führen. Dadurch, dass in der

Die Inhalte dieser Patienteninformation werden für den privaten Gebrauch bereitgestellt. Jegliche anderweitige Nutzung oder Weiterveröffentlichung ist ohne Zustimmung der Autoren untersagt.

© Orthopädisch-rheumatologische und chirurgisch-unfallchirurgische Gemeinschaftspraxis Elmshorn.
Dr. Hansens, Dr. Herzog, Dr. Schwarke, Dr. Wolf, Dr. Grobe, Dr. Hilgert

Umgebung der Schulter viele wichtige Strukturen eng beieinander liegen, kann eine Eckgelenkarthrose zu einem weiteren Problem führen. Wie an allen anderen Gelenken



können sich auch hier knöcherne Anbauten ausbilden, die dann nach unten auf die benachbarten Sehnen der sogenannten Rotatorenmanschette drücken können. Jedes Mal, wenn wir dann versuchen, durch Anspannung dieser Sehnen den Arm zu heben, scheuert die Sehne unter dem

Knochensporn. Die Sehnen verschleifen dadurch, manchmal reißen sie auch ein oder sogar komplett ab.

Wie macht sich eine Schultereckgelenkarthrose bemerkbar?

Für den Patienten stehen die Schmerzen bei Bewegung an der Schulter im Mittelpunkt. Einfache Bewegungen wie An- und Ausziehen sind schmerzhaft. Auch das Tragen von Kleidungsstücken auf der Schulter ist unangenehm. Von außen zeigt sich lediglich eine deutliche Verdickung des Eckgelenkes, die auch erheblich druckempfindlich ist.

Welche Untersuchungen sollten durchgeführt werden?

Allein durch die körperliche Untersuchung kann sich der Arzt meist nicht festlegen. Eindeutige Klärung bringt meist schon das Röntgenbild, manchmal braucht man auch zusätzliche Tomographien.

Welche Behandlungsformen gibt es?

Die Behandlungsformen richten sich danach, wie fortgeschritten der Gelenkverschleiß ist.

- Spritzen in das Gelenk mit Eingabe von künstlicher Gelenkflüssigkeit (Hyaluronsäure)

Die Inhalte dieser Patienteninformation werden für den privaten Gebrauch bereitgestellt. Jegliche anderweitige Nutzung oder Weiterveröffentlichung ist ohne Zustimmung der Autoren untersagt.

© Orthopädisch-rheumatologische und chirurgisch-unfallchirurgische Gemeinschaftspraxis Elmshorn.
Dr. Hansens, Dr. Herzog, Dr. Schwarke, Dr. Wolf, Dr. Grobe, Dr. Hilgert

- Spritzen in das Gelenk mit speziellem Cortison
- Krankengymnastik
- Akupunktur
- Operative Maßnahmen für die Arthrose selbst sind hier begrenzt. In schweren Fällen werden die abgenutzten Gelenkflächen ganz entfernt. In der entstehenden Lücke bildet sich ein Narbengewebe, das nicht mehr schmerzt.
- Falls das Problem der Knochensporn ist, der als Folge der Arthrose die Schultersehnen bedrängt und beschädigt, kann eine Schultergelenkspiegelung helfen und buchstäblich Platz schaffen. Während des arthroskopischen Eingriffes kann der Sporn von unten abgefräst werden, die Sehnen scheuern dann nicht mehr.

Ihre Ärzte der

orthopädisch-rheumatologischen und
chirurgisch-unfallchirurgischen Gemeinschaftspraxis Elmshorn

Dres. Hansens, Herzog, Schwarke
Schulstraße 50
25335 Elmshorn
Tel. 04121 – 22 0 11

Dres. Wolf, Grobe und Hilgert
Hermann-Ehlers-Weg 4
25337 Elmshorn
Tel. 04121 – 26 23 790

www.4orthopaeden2chirurgen.de

Die Inhalte dieser Patienteninformation werden für den privaten Gebrauch bereitgestellt. Jegliche anderweitige Nutzung oder Weiterveröffentlichung ist ohne Zustimmung der Autoren untersagt.

© Orthopädisch-rheumatologische und chirurgisch-unfallchirurgische Gemeinschaftspraxis Elmshorn.
Dr. Hansens, Dr. Herzog, Dr. Schwarke, Dr. Wolf, Dr. Grobe, Dr. Hilgert

www.4orthopaeden2chirurgen.de