



Dieses Merkblatt wurde erstellt von der orthopädisch-rheumatologischen und chirurgisch-unfallchirurgischen Gemeinschaftspraxis Elmshorn, Dres. Herzog, Schwarke, Frank, Grobe, Hilgert und Linnert.

---

## **BRUCH DER SPEICHE OBERHALB DES HANDGELENKES (DISTALE RADIUSFRAKTUR)**

Beim Sturz auf den ausgestreckten Arm entstehen Kräfte, die von der Hand weiter nach oben übertragen werden. Es gibt verschiedene Schwachstellen von der Handwurzel bis hoch zur Schulter, an denen durch diese Krafteinwirkung der Knochen brechen kann. Am häufigsten betroffen ist der distale (=körperferne) Radius, von der Gelenkfläche aus bis wenige cm oberhalb davon. In der Regel ist der Sturz auf die ausgestreckte Hand verantwortlich, manchmal auch der Fußball, der dem Torwart die Hand im Handgelenk überstreckt.

### **Welche Bruchformen gibt es?**

Es gibt leichtere oder schwerere Formen, je nachdem, wo genau und wie oft der Knochen bricht (mit Beteiligung des Handgelenkes oder ohne), und ob eine Verschiebung der Bruchstücke eingetreten ist oder nicht.

### **Was sind die Grundsätze der Behandlung?**

Wenn ein Knochenbruch in Fehlstellung steht, muß entschieden werden, ob man diese Verschiebung so hinnehmen will oder ob man die Stellung des Bruches verbessern sollte. Eine Ausheilung in Fehlstellung kann später zu Schmerzen oder schlechter Gelenkfunktion

---

Die Inhalte dieser Patienteninformation werden für den privaten Gebrauch bereitgestellt. Jegliche anderweitige Nutzung oder Weiterveröffentlichung ist ohne Zustimmung der Autoren untersagt.

© Orthopädisch-rheumatologische und chirurgisch-unfallchirurgische Gemeinschaftspraxis Elmshorn.  
Dr. Herzog, Dr. Schwarke, Dr. Frank, Dr. Grobe, Dr. Hilgert, Dr. Linnert

führen. Manche in Fehlstellung verheilte Brüche lassen sich zwar später noch durch aufwendige Korrekturoperationen verbessern, das gelingt aber nicht immer. Deswegen ist es wichtig, von Anfang an konsequent die richtige Behandlung einzuschlagen.

### **Welche Behandlungsformen gibt es?**

- Bei nicht stark verschobenen Frakturen Ruhigstellung durch Kunststoffgipsschiene
- Bei mäßig stark verschobenen Frakturen und guter Knochenqualität evtl. geschlossenes Einrenken des Bruches in örtlicher Betäubung und anschließend Ruhigstellung durch Kunststoffgipsschiene
- Bei schwierigen Brüchen oft Operation in Narkose, offenes Einrichten des Bruches und anschließende Stabilisierung mit Metallimplantaten (Platte/Schrauben), oder geschlossenes Einrichten des Bruches ohne Hautschnitt und anschließende Stabilisierung durch äußeren Festhalter (Fixateur externe)

### **Wie ist die Prognose solcher Brüche?**

Von Behandlung und Prognose her günstiger sind solche Frakturen, die nur außerhalb des Gelenkes verlaufen und die nicht verschoben sind. Diese Verletzungen sind relativ einfach durch Gipsruhigstellung zu behandeln, Dauer 4-6 Wochen. Eher operativ zu versorgen sind Brüche, bei denen entweder der intakte Gelenkblock stark in eine ungünstige Richtung abgeknickt ist, oder bei denen durch den Bruch eine Stufe in der Gelenkfläche entstanden ist. Das Einrichten eines Bruches von außen, also die Korrektur von Bruchstückverschiebungen ohne offene Operation, gelingt oft nicht, oder die erreichte Stellungsverbesserung verrutscht wieder, weil die Bruchstücke keinen ausreichenden Halt haben.

Die Langzeitergebnisse schwanken, je nach Patientenkonstellation, Art des Bruches und durchgeführter Behandlung. Bei optimalem Verlauf kann eine Funktion wie vor der Verletzung resultieren. In einigen Fällen verbleibt aber eine Bewegungseinschränkung. Schlechte Ergebnisse sind zu erwarten (Schmerzen, Bewegungseinschränkung), wenn im

---

Die Inhalte dieser Patienteninformation werden für den privaten Gebrauch bereitgestellt. Jegliche anderweitige Nutzung oder Weiterveröffentlichung ist ohne Zustimmung der Autoren untersagt.

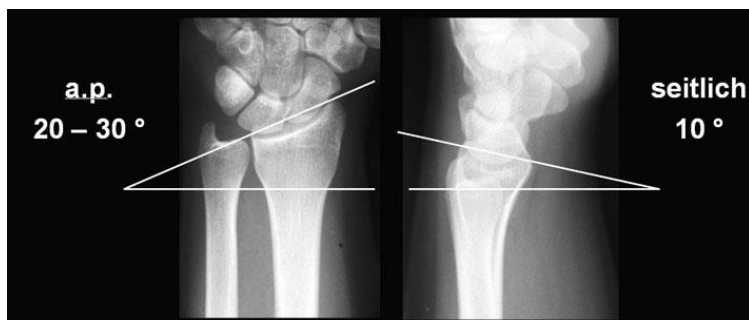© Orthopädisch-rheumatologische und chirurgisch-unfallchirurgische Gemeinschaftspraxis Elmshorn.  
Dr. Herzog, Dr. Schwarke, Dr. Frank, Dr. Grobe, Dr. Hilgert, Dr. Linnert

Moment des Unfalles die knorpelige Gelenkfläche stark beschädigt wurde und nicht rekonstruiert werden kann, oder wenn trotz operativer Behandlung die Gelenkfläche nicht wieder glatt hergestellt werden kann. Dann ist die Entwicklung einer frühzeitigen Arthrose (Gelenkverschleiß) möglich.

### **Was sind die Ziele der Operation?**

Das oberste Ziel ist, die verschobenen Bruchstücke in eine Stellung zu bringen, in der sie unter dem Schutz des eingebrachten Fremdmaterials in guter Stellung heilen. Gute Stellung bedeutet, dass die Längenverhältnisse und Winkel der am Handgelenk beteiligten Knochen möglichst originalgetreu sind, um Probleme bei Benutzung der Hand und vorzeitige Abnutzung zu verhindern. Dazu muß man wissen, dass bei verschobenen Brüchen meist eine Einstauchung, also Verkürzung, des Knochens vorliegt, oft auch eine Abknickung des Knochens auf Höhe des Bruches. Die Normalstellung des Handgelenkes läßt sich anhand von Gelenkwinkeln und Längenverhältnissen beschreiben:

Legt man eine Linie am Anfang und Ende der Speichen-Gelenkfläche an, so fällt auf, dass diese Linie im Vergleich zu einer quer durch den Arm gelaufenen Linie schräg verläuft. Beim Blick von oben auf das Handgelenk steigt sie zur Seite der Speiche hin um etwa 20 bis 30 Grad an, im Falle einer Fraktur ist der Winkel meist abgeflacht, wie auf den Bildern auf der folgenden Seite gut zu erkennen.



Betrachtet man den Gelenkwinkel von der Seite, zeigt sich, dass die Gelenkfläche etwa 10 Grad zur Handfläche hin geneigt ist. Schauen wir auf unser Handgelenk von der Seite

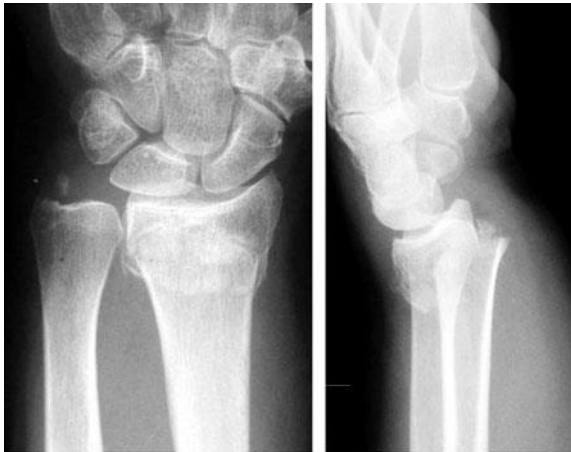aus, sieht man entsprechend, dass die Hand nicht die genaue Verlängerung des Unterarmes bildet, sondern insgesamt etwas weiter zur Handflächenseite verschoben ist. Im Falle der Fraktur ist das körperferne Stück des Bruches meist nach handrückenseitig abgekippt und die Hand scheint auch im Seitblick auch etwas weiter „oben“ zu stehen.

---

Die Inhalte dieser Patienteninformation werden für den privaten Gebrauch bereitgestellt. Jegliche anderweitige Nutzung oder Weiterveröffentlichung ist ohne Zustimmung der Autoren untersagt.

© Orthopädisch-rheumatologische und chirurgisch-unfallchirurgische Gemeinschaftspraxis Elmshorn.  
Dr. Herzog, Dr. Schwarke, Dr. Frank, Dr. Grobe, Dr. Hilgert, Dr. Linnert

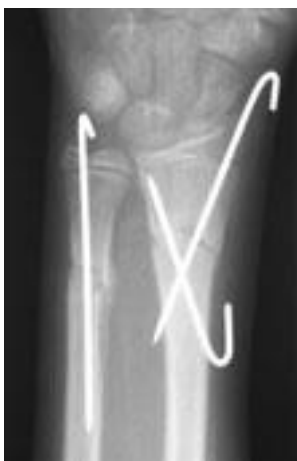Wenn man beim Blick von oben die Länge von Elle und Speiche vergleicht, soll die Speiche um wenige mm länger sein als die Elle. Im



Falle der Fraktur ist das oft umgekehrt, es entsteht ein „Ellenvorschub“. Das kann dazu führen, dass die jetzt zu lange Elle an den Handwurzelknochen anstößt, scheuert, und zu schmerzhaften Verschleißerscheinungen im Handgelenk führt. Im Vergleich zu den Normalbildern oben zeigen die Frakturbilder

links die deutliche Abkipfung der Gelenkfläche auf beiden Bildern, der Ellenvorschub ist dagegen in diesem Fall nicht sehr ausgeprägt.

### Operationstechnik „Drahtspickung“



Die Drahtspickung ist eine Technik, die bei Erwachsenen kaum noch angewandt wird. Vorteil der Technik ist der geringe operationsbedingte Weichteilschaden, da die Drähte über winzig kleine Löcher durch die Haut eingebracht werden können und dann in den Knochen gebohrt werden. Der Hauptnachteil ist, dass die Drähte es nicht schaffen, ein Zusammensinken des Knochens im Frakturbereich zu verhindern. Deswegen kommt diese Technik nur für junge Patienten in Frage, die keine Trümmerzone im

Frakturbereich aufweisen. Das Bild links zeigt den Unterarmbruch eines Jungen, bei dem die Drähte nur die Verschiebung der jeweils stabilen Hauptfragmente gegeneinander verhindern müssen, nicht aber ein Zusammenrutschen in der Länge.

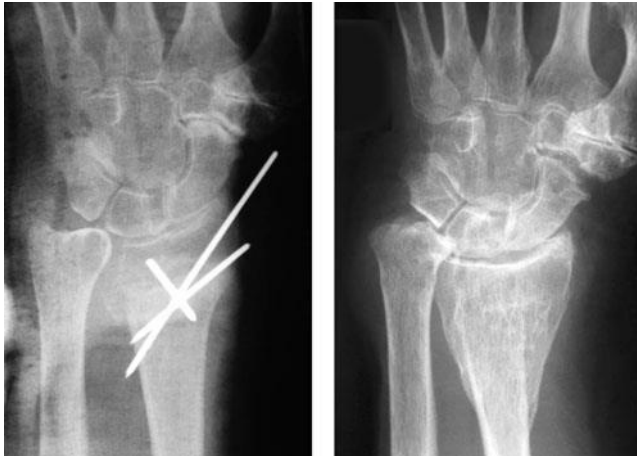Auf dem folgenden Röntgenbeispiel ist gut zu sehen, dass es schon auf dem frühen Bild links nicht gelungen ist, die Speiche mit Drähten auf Länge zu halten. Die Elle ist hier schon länger als die Speiche, wobei die Elle noch recht gut aussieht, ringsum glatt

---

Die Inhalte dieser Patienteninformation werden für den privaten Gebrauch bereitgestellt. Jegliche anderweitige Nutzung oder Weiterveröffentlichung ist ohne Zustimmung der Autoren untersagt.

© Orthopädisch-rheumatologische und chirurgisch-unfallchirurgische Gemeinschaftspraxis Elmshorn.  
Dr. Herzog, Dr. Schwarke, Dr. Frank, Dr. Grobe, Dr. Hilgert, Dr. Linnert

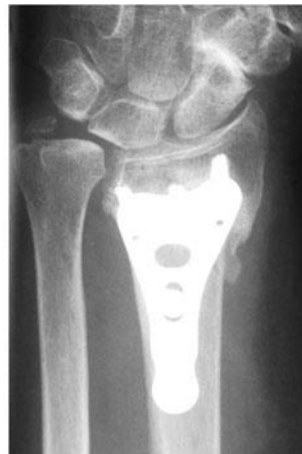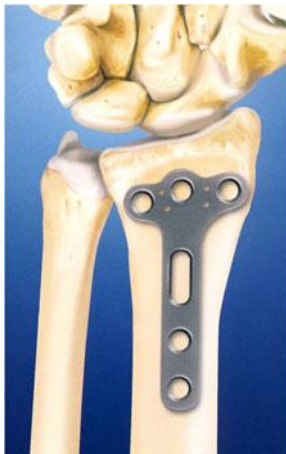begrenzt. Auf dem rechten Bild 2 Jahre später ist es durch den Vorschub der Elle schon



zu einer groben Deformierung der Elle gekommen. Auch sieht man, dass der anfangs noch ganz passable Gelenkwinkel der Speiche erheblich abgeflacht ist. Aus diesen Gründen spielt die alleinige Drahtspickung insbesondere bei älteren Erwachsenen heute keine Rolle mehr.

### **Operationstechnik „Plattenosteosynthese“**

Bei dieser Technik wird der gebrochene Knochen recht großflächig freigelegt, dann wird die Frakturstellung korrigiert, und zuletzt wird eine Metallplatte so auf den Knochen



aufgesetzt, dass sie auf beiden Seiten der Bruchlinie mit Schrauben am Knochen fixiert wird. Vorteil der Technik ist die Möglichkeit, besser als von außen auch kleinere Verschiebungen am Gelenk zu beseitigen. Nachteilig ist der nicht unerhebliche operative Zugang mit dem Risiko von operationsbedingten

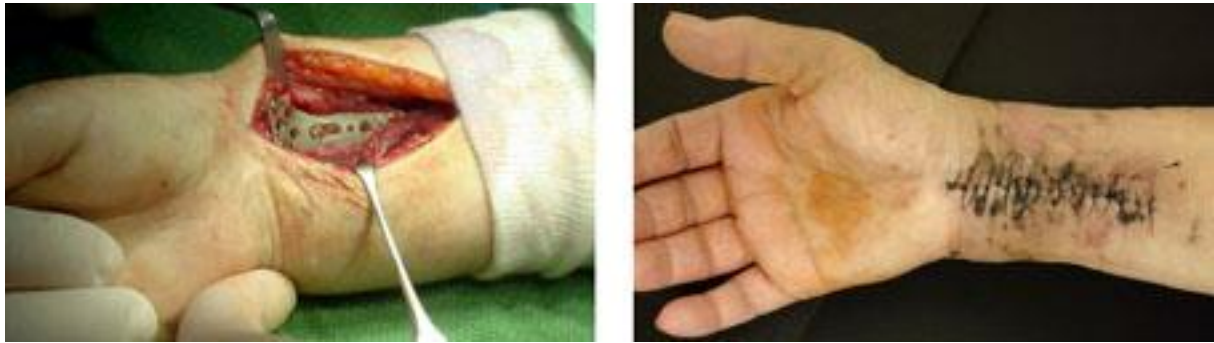Weichteilschädigungen, Verletzungen von Nerven oder Blutgefäßen und Wundinfektionen. Diese Operation wird in der Regel nur stationär durchgeführt, um im Falle von Komplikationen besser eingreifen zu können. Die modernen Platten sind so flach gearbeitet, dass sie nicht nennenswert über den Knochen hervorstehen. Deswegen können sie dauerhaft im Körper verbleiben. Patienten haben oft das Gefühl, die Platte störe bei bestimmten Bewegungen. Das stimmt in der Regel nicht, weil die Platten nur in einer ganz bestimmten, nicht störenden Position eingebracht werden. Diese Patienten spüren vielmehr, dass als Folge der Verletzung und des operativen Zuganges und der

---

Die Inhalte dieser Patienteninformation werden für den privaten Gebrauch bereitgestellt. Jegliche anderweitige Nutzung oder Weiterveröffentlichung ist ohne Zustimmung der Autoren untersagt.

© Orthopädisch-rheumatologische und chirurgisch-unfallchirurgische Gemeinschaftspraxis Elmshorn.  
Dr. Herzog, Dr. Schwarke, Dr. Frank, Dr. Grobe, Dr. Hilgert, Dr. Linnert

folgenden Schonung schon schnell eine leichte Einsteifung des Gelenkes einsetzt, manchmal auch mit Verklebung von Sehnen. Krankengymnastik ist meist erforderlich, Gipsruhigstellung allenfalls kurzfristig.



Die auf dem Bild rechts abgebildete Hautdurchblutungsstörung ist selten, aber nie ganz auszuschließen.

### **Operationstechnik „Fixateur externe“**

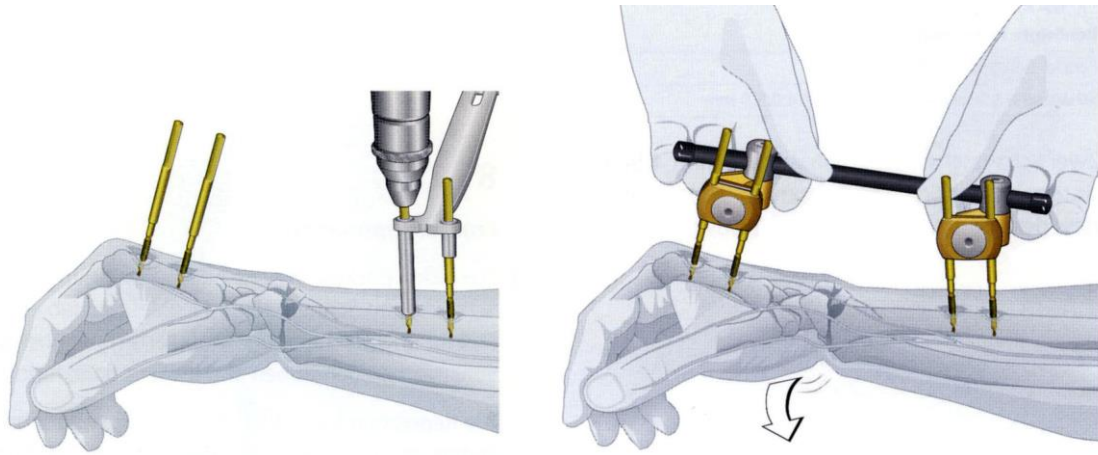
Dieser sogenannte „äußere Festhalter“ zeichnet sich dadurch aus, dass durch mehrere kleine Hautschnitte von jeweils einigen mm Länge Metallstäbe im Knochen verankert werden. Die Stabilität der Konstruktion beruht auf einer Verstrebung mit Stangen, wobei die Verstrebung außerhalb des Körpers montiert wird. Die beiden Hauptvorteile der Technik sind der geringe Weichteilschaden durch den Eingriff und die Möglichkeit, das komplette Material ohne zweite Narkose wieder entfernen zu können. Hauptnachteil ist die Infektionsgefahr, weil für die Dauer der Behandlung bakterielle Entzündungen an den Schrauben entlang unter die Haut gelangen können. Bei guter Wundpflege und engmaschiger Wundkontrolle lassen sich ernste Infektionen meist vermeiden, aber eine gute Patientenmitarbeit ist zwingend erforderlich.

In Narkose werden insgesamt 4 Metallstäbe mit Schraubgewinde in den Knochen gebohrt. Zwei Schrauben werden in der Speiche verankert, zwei weitere im 2. Mittelhandknochen. Durch diese Lage werden Beschädigungen an wichtigen Nerven und Sehnen vermieden.

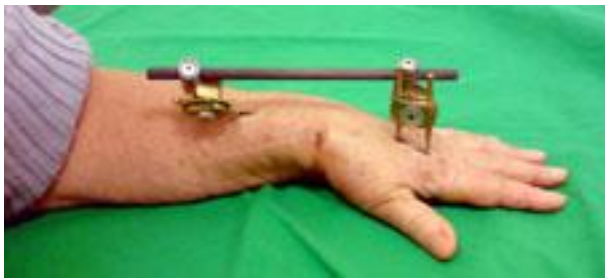---

Die Inhalte dieser Patienteninformation werden für den privaten Gebrauch bereitgestellt. Jegliche anderweitige Nutzung oder Weiterveröffentlichung ist ohne Zustimmung der Autoren untersagt.

© Orthopädisch-rheumatologische und chirurgisch-unfallchirurgische Gemeinschaftspraxis Elmshorn.  
Dr. Herzog, Dr. Schwarke, Dr. Frank, Dr. Grobe, Dr. Hilgert, Dr. Linnert



Anschließend wird eine Carbonstange an zwei verstellbaren Backen aufgesetzt. Der Operateur kann jetzt durch Längszug an der Hand und beliebige weitere Stellungskorrekturen die Bruchstücke zueinander einrichten und in der erreichten Stellung die Backen fixieren. Ein Verlust der erreichten Stellung ist damit nicht mehr möglich.



Der Fixateur ist konstruktionsbedingt auftragender als ein angebrachter Gips, läßt aber von Anfang an insbesondere an den Fingern eine bessere Beweglichkeit zu. Die Beweglichkeit der Finger kann in den meisten Fällen vom Patienten problemlos selbst geübt werden. Nach Abnahme des Fixateurs, in der Regel 6 Wochen nach der Operation, wird dann meist Krankengymnastik durchgeführt, um das ruhiggestellte Handgelenk wieder beweglich zu machen.

### **Narkose oder örtliche Betäubung?**

Das rein geschlossene Einrichten eines Bruches kann mit örtlicher Betäubung erfolgen, alternativ unter Betäubung von Nervenbahnen in der Achselhöhle (Plexusbetäubung). Für eine Operation am Knochen benötigt man Plexusbetäubung oder Narkose.

### **Ambulant oder stationär?**

Das rein geschlossene Einrichten eines Bruches mit anschließendem Gipsen ist ambulant möglich, die Stabilisierung mittels Fixateur externe ebenfalls, in einigen Fällen auch die

---

Die Inhalte dieser Patienteninformation werden für den privaten Gebrauch bereitgestellt. Jegliche anderweitige Nutzung oder Weiterveröffentlichung ist ohne Zustimmung der Autoren untersagt.

© Orthopädisch-rheumatologische und chirurgisch-unfallchirurgische Gemeinschaftspraxis Elmshorn.  
Dr. Herzog, Dr. Schwarke, Dr. Frank, Dr. Grobe, Dr. Hilgert, Dr. Linnert

Stabilisierung kindlicher Brüche mit Drähten und Gips. Plattenosteosynthesen erfolgen meist im Rahmen eines mehrtägigen stationären Aufenthaltes.

### **Welche ist die beste Operationstechnik?**

Die Frage kann nicht pauschal beantwortet werden. Die Plattenosteosynthese als das am stärksten in den Körper eingreifende Verfahren kommt umso mehr in Frage, je mehr die Gelenkfläche beschädigt ist, und je schwieriger es ist, ohne Eröffnung der Haut eine gute Wiederherstellung der Form zu erreichen. Der Fixateur bietet sich bei älteren Patienten mit Brüchen außerhalb der Gelenkfläche an. Eine Wiederaufrichtung des Bruches trotz Trümmerzone ist hier möglich, der Eingriff kann ambulant erfolgen. Drahtspickungen kommen fast nur noch bei Kindern mit bestimmten Bruchformen in Frage.

### **Wie ist die Nachbehandlung?**

Regelmäßige Wundkontrollen erfolgen wie nach jeder chirurgischen Operation, um Infektionen zu vermeiden oder frühzeitig zu behandeln. Falls Hautfäden liegen, erfolgt die Entfernung nach 10-14 Tagen. Je nach Operationstechnik ggfs. Krankengymnastik. Entfernung von Drähten oder Fixateur 6 Wochen nach Einbringung. Entfernung von Platten entweder gar nicht oder nach 6-12 Monaten. Beweglichkeit der Finger in der Regel sofort möglich, Belastung der Hand mit Aufstützen meist erst nach 6 Wochen.

### **Welche Komplikationen gibt es?**

Es gibt **allgemeine Operationsrisiken**, über die aufgeklärt wird, weil sie grundsätzlich nach jeder Operation drohen:

- Nachblutungen, Blutergußbildung und Wundinfektion (Häufigkeit 1-2%)
- Verletzungen von Nachbarstrukturen wie Nerven, Blutgefäßen, Bauchorganen (äußerst selten)
- Thrombose mit der Gefahr der Lungenembolie. Diese Komplikation wird vor allem bei Patienten beobachtet, die bettlägerig oder zumindest erheblich in ihrer Beweglichkeit eingeschränkt sind. In der ambulanten Chirurgie werden Thrombosen zum Glück seltener beobachtet als bei stationären Operationen. Der

---

Die Inhalte dieser Patienteninformation werden für den privaten Gebrauch bereitgestellt. Jegliche anderweitige Nutzung oder Weiterveröffentlichung ist ohne Zustimmung der Autoren untersagt.

© Orthopädisch-rheumatologische und chirurgisch-unfallchirurgische Gemeinschaftspraxis Elmshorn.  
Dr. Herzog, Dr. Schwarke, Dr. Frank, Dr. Grobe, Dr. Hilgert, Dr. Linnert



Hauptgrund ist, dass ambulant operierte Patienten zwangsläufig weniger liegen und beweglicher und aktiver sind. Nach Operationen am Handgelenk sind Thrombosen absolute Raritäten.

Dann gibt es bei jeder Operation **spezielle Risiken**, die mit der Art der Operation zusammenhängen oder mit der Stelle des Körpers, an der operiert wird.

#### Plattenosteosynthese:

- Für den operativen Zugang muß man auf dem Weg zum Knochen die Beugesehnen beiseite halten. Manchmal kommt es nach der Operation zu Verklebungen der Sehnen, so dass dauerhaft die Beweglichkeit von Handgelenk und Fingern eingeschränkt bleiben kann. Dieses Szenario droht insbesondere dann, wenn in der ersten Zeit nach der Operation stärkere Schmerzen bestehen und deswegen nicht frühzeitig mit krankengymnastischen Bewegungsübungen begonnen werden kann.
- Die modernen Platten und Schrauben sind sehr flach konstruiert und stehen deswegen nicht deutlich hoch. Selten kann es passieren, dass sie trotzdem an den darüber laufenden Sehnen scheuern und diese beschädigen. Das tritt jedoch sehr selten auf und insbesondere erheblich seltener als bei Verwendung der Schrauben und Platten in früheren Jahrzehnten.

#### Fixateur externe:

- Die kleinen Hautschnitte, durch die die Schanz-Schrauben in den Knochen eingeschraubt werden, bilden für die Dauer der Behandlung, also normalerweise 6 Wochen, eine mögliche Eintrittspforte für Bakterien. Bei ungenügender Wundpflege nach der Operation und nicht ausreichenden Wundkontrollen durch den Behandler können Infektionen entstehen, die bis an den Knochen reichen

---

Die Inhalte dieser Patienteninformation werden für den privaten Gebrauch bereitgestellt. Jegliche anderweitige Nutzung oder Weiterveröffentlichung ist ohne Zustimmung der Autoren untersagt.

© Orthopädisch-rheumatologische und chirurgisch-unfallchirurgische Gemeinschaftspraxis Elmshorn.  
Dr. Herzog, Dr. Schwarke, Dr. Frank, Dr. Grobe, Dr. Hilgert, Dr. Linnert

können. Die Schrauben können sich dadurch auch vorzeitig lockern. Durch sorgfältige Nachbehandlung läßt sich diese verhindern.

- Die vollständige Ruhigstellung des Handgelenkes führt nicht nur zur Ausheilung der Fraktur, sondern auch zur vorübergehenden Einsteifung, der dann durch Übungsbehandlung entgegengewirkt werden muß.

### **Soll man distale Radiusfrakturen auch bei alten Menschen noch operieren?**

Abgesehen von den einfachen Rißbildungen im Knochen ohne Verschiebung und ohne Knochendefektzonen, die in jeder Altersgruppe mit Gips und ohne Operation behandelt werden, gehören beim alten Menschen fast alle anderen Brüche zu den Problemb Brüchen. Der poröse Knochen des alten Menschen hält meist im Gips die Stellung nicht, die eventuell nach dem Einrichten des Bruches und dem anschließenden Gipsen noch ganz gut aussah. Von Woche zu Woche verschlechtert sich dann die Stellung der Bruchstücke. Endresultat ist eine starke Fehlstellung im Gelenk, verbunden mit eingeschränkter Beweglichkeit und dauerhaften Schmerzen. Als alter Mensch hat man oft schon genug mit gesundheitlichen Einschränkungen zu kämpfen. Aus unserer Sicht ist es deswegen gerade bei älteren Menschen besonders wichtig, nicht durch den Verzicht auf eine sinnvolle Operation noch weitere Einschränkungen hinzukommen zu lassen.

Nur sehr wenigen Menschen kann man aus gesundheitlichen Gründen keine ambulante Operation in kurzer Narkose zumuten. In allen anderen Fällen kann der Verzicht auf eine Operation eine falsche Rücksichtnahme sein. Wenn es erst einmal zur Ausheilung des Bruches in Fehlstellung gekommen ist, sind Korrekturen kaum noch möglich.

---

Die Inhalte dieser Patienteninformation werden für den privaten Gebrauch bereitgestellt. Jegliche anderweitige Nutzung oder Weiterveröffentlichung ist ohne Zustimmung der Autoren untersagt.

© Orthopädisch-rheumatologische und chirurgisch-unfallchirurgische Gemeinschaftspraxis Elmshorn.  
Dr. Herzog, Dr. Schwarke, Dr. Frank, Dr. Grobe, Dr. Hilgert, Dr. Linnert

Ihre Ärzte der  
orthopädisch-rheumatologischen und  
chirurgisch-unfallchirurgischen Gemeinschaftspraxis Elmshorn

Dres. Herzog, Schwarke, Frank  
Schulstraße 50  
25335 Elmshorn  
Tel. 04121 – 22 0 11

Dres. Grobe, Hilgert, Linnert  
Hermann-Ehlers-Weg 4  
25337 Elmshorn  
Tel. 04121 – 26 23 790

[www.4orthopaeden2chirurgen.de](http://www.4orthopaeden2chirurgen.de)

---

Die Inhalte dieser Patienteninformation werden für den privaten Gebrauch bereitgestellt. Jegliche anderweitige Nutzung oder Weiterveröffentlichung ist ohne Zustimmung der Autoren untersagt.

© Orthopädisch-rheumatologische und chirurgisch-unfallchirurgische Gemeinschaftspraxis Elmshorn.  
Dr. Herzog, Dr. Schwarke, Dr. Frank, Dr. Grobe, Dr. Hilgert, Dr. Linnert

[www.4orthopaeden2chirurgen.de](http://www.4orthopaeden2chirurgen.de)